

# OdontoImagem

Radiologia e Tomografia Odontológica  
Centro de Diagnóstico Maxilo Facial Ltda - ME

QA 03 Mc Lote 09 Salas 203 / 204 - Setor Norte  
Planaltina-GO - CEP: 73.751-203

(61) 3639-1867 / 99591-2821 / 99660-8235

Paciente: \_\_\_\_\_

Endereço: \_\_\_\_\_ Telefone: \_\_\_\_\_

Data de Nascimento: \_\_\_\_/\_\_\_\_/\_\_\_\_ Convênio: \_\_\_\_\_

Solicitante (Dr.(a)): \_\_\_\_\_ Tel.: \_\_\_\_\_

E-mail: \_\_\_\_\_

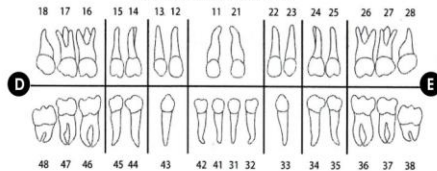
## DOCUMENTAÇÃO ORTODÔNTICA

- I - Panorâmica + Tele c/ Traçado + Modelo + Fotos <sup>(08)</sup>
- II - Panorâmica + Tele c/ Traçado + Modelo + Fotos <sup>(08)</sup> + Bite Wings <sup>(04)</sup>
- III - Panorâmica + Tele c/ Traçado + Modelo + Fotos <sup>(08)</sup> + Periapicais (de incisivos)
- IIV - Panorâmica + Tele c/ Traçado + Modelo + Fotos <sup>(08)</sup> + Periapicais (de incisivos) + Bite wings <sup>(04)</sup>
- V - Panorâmica + Tele c/ Traçado + Modelo + Fotos <sup>(08)</sup> + Periapicais <sup>(14)</sup>
- VI - Panorâmica + Tele c/ Traçado + Modelo + Fotos <sup>(08)</sup> + Periapicais <sup>(14)</sup> + Bite wings <sup>(04)</sup>


## RADIOGRAFIAS INTRA-BUCAIS

- Periapical
- Dentes assinalados
- Oclusais
- Boca Toda
- Interproximal (região)
- Maxila
- com laudo
- Pré-molar  D  E
- Mandíbula
- sem laudo
- Molar  D  E

### DENTIÇÃO PERMANENTE



### DENTIÇÃO DECÍDUA



- Fotografias Extrabucal
- Fotografias Intrabucais
- Modelos de Gesso
- Frente
- Frente
- Trabalho
- Perfil
- Laterais
- Estudo
- Sorriso
- Oclusais
- Outros \_\_\_\_\_

## Análises Cefalométricas Computadorizadas

- Adenóides
- Bimler
- Previsão dos 3ºs molares
- Jarabak
- McNamara
- Petrovic
- Profis
- Ricketts
- Sassouni
- Schwarz
- Steiner
- Tweed
- Rocabado
- Unicamp
- USP
- DELMANTO
- Análise de Modelos
- a  Permanente
- b  Bolton
- c  Mista

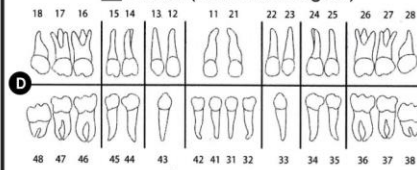
## RADIOGRAFIAS EXTRABUCAIS

- Panorâmica digital
- Com Laudo
- Sem Laudo
- Planigrafia da ATM
- Lado Direito
- Boca Aberta
- Lado Esquerdo
- Boca Fechada
- Panorâmica digital com traçado para implante
- Telerradiografia Frontal
- Com traçado
- Sem traçado
- P.A. Seio Maxilar (waters)
- Axial (Hirtz)
- Telerradiografia Lateral
- Com traçado
- Sem traçado
- Carpal - mão e punho
- com idade óssea

## TOMOGRAFIA COMPUTADORIZADA (CONE BEAM)

- Maxila Total
- Mandíbula Total
- ATM Bilateral

Parcial (assinalar a região)



### ESTUDO DA REGIÃO COM FINALIDADE:

- Localização de dentes inclusos / supranumerário
- Fraturas
- Corpo estranho
- Área patológica
- Implante
- Endodontia

### ENVIO DE IMAGEM

- JPG / PDF
- CD
- Impressão Filme
- Impressão Papel Fotográfico

## CONVÊNIOS

- REDE UNAA / ODONTOPREV / BRADESCO
- REDE ODONTO EMPRESAS (CAIXA)
- PRODENT
- AMIL
- METLIFE
- SULAMERICA
- UNIMED
- SÃO FRANCISCO (SF)

## OBSERVAÇÕES CLÍNICAS

---



---



---